



A paciente também foi tratada com uma linha de cremes de primeira e um suave esteroide tópico (hidrocortisona 2%) para dermatite atópica. Adicionalmente, o Clínico recomendou à paciente iniciar o tratamento usando um shampoo de Nioxin em seu fino cabelo. A semana seguinte, como sua queda capilar não melhorou, ela retornou à clínica para que nós a assistíssemos com a queda de cabelo.

## Diagnóstico da queda capilar

O diagnóstico geralmente é baseado no histórico e no exame com o médico, explora-se os históricos de atrofia ou outras doenças autoimunes e o histórico familiar de alopecia. Nós diagnosticamos nossas pacientes mulheres baseando na apresentação clínica e na gravidade, usando a Classificação de Ludwig<sup>3</sup>. A gravidade foi tipificada em

Tipo 1: **perda capilar considerada leve**

Tipo 2: **perda capilar considerada moderada**

Tipo 3: **perda capilar considerada extrema**

Nossos pacientes foram diagnosticados como Tipo 1 na Classificação de Ludwig, uma vez que apenas uma área tinha perda de cabelo sem outras áreas de afinamento sequer. Nós a diagnosticamos com alopecia androgênica, a qual é um tipo recorrente de alopecia não cicatricial que pode afetar ambos os sexos com aproximadamente 50% dos casos apresentados na infância e 80% iniciando antes dos 40 anos<sup>4</sup>. Alopecia androgênica não tem razão conhecida ou pré-disposição de gênero<sup>5</sup> e pode se manifestar de inúmeras formas e afetar qualquer área da cabeça. Embora a condição seja medicamente positiva, ela pode causar grandes impactos psicológicos e desgastes emocionais.<sup>6</sup> Caracteristicamente, a lesão inicial é calva e circunscrita, com um **fron** remendo a qual pode ser completamente desprovido de cabelo ou ter marcas espalhadas com a pele normal ou avermelhada. É mais comum que ela seja assintomática, embora alguns pacientes possam queixar-se de coceira no couro cabeludo na região afetada.<sup>6</sup> Esta doença é classificada como uma desordem autoimune na qual aproximadamente 20% dos pacientes tem histórico familiar<sup>5</sup>. O começo ou a reincidência da perda de cabelo pode ser ocasionada por infecções virais, traumas, alterações hormonais e emocionais e o desgaste físico.<sup>7</sup>

## Opções de tratamento

Opções de tratamento para perda de cabelo são variadas e dependem do tipo. Muitos tratamentos podem iniciar o crescimento do cabelo novamente, embora o *Jornal Médico Britânico* tenha relatado que nunca se alcança o efeito de tratamento total.<sup>8</sup> Para esta paciente, as opções que demos a ela foram que ela poderia aguardar a reposição capilar natural, sem fazer nada, ou tentar com o shampoo Minoxidil 5%. Embora, na prática, nós descobrimos que este é um tratamento variável e é impossível resolver completamente o problema. Também dissemos que este tratamento é novo para clínicas, o plasma frio atmosférico combinado com a mesoterapia, a qual nós nunca utilizamos para perda capilar antes, mas imaginamos que irá ajudar. Já tivemos muita experiência com o plasma atmosférico na remoção não cirúrgica de lesões no tratamento de acne, no entanto, o conceito de uso do plasma atmosférico com mesoterapia é relativamente novo. A paciente se sentiu atraída por esta opção devido ao tratamento não invasivo que não necessita de tempo de repouso sequer causa dor. Após uma consulta intensa, ela decidiu que iria tentar um tratamento de seis semanas deste tratamento combinatório uma vez considerado o quanto a sua perda capilar a estava causando desconfortos.

## Combinando plasma frio atmosférico e a mesoterapia

Para este tratamento, usamos a ponteira Plasma BT Shower com a Mesoterapia Capilar RRS XL. Utilizamos também a Mesoterapia RRS através do microagulhamento, no entanto a maioria dos nossos pacientes prefere usar o Plasma BT em virtude do seu

## Estudo de Caso

## Tratando a queda de cabelo

### Prescrições de Frances Turner Traill e Lyndsey Loughery para o tratamento da alopecia androgênica.

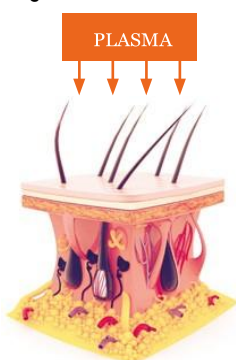
Traduzido por: Eduarda Ribeiro  
eduardaribeiroalmeida@hotmail.com  
+5531997209181

O cabelo para muitas pessoas pode significar beleza, juventude e saúde, e nas mulheres, o cabelo pode representar ainda a feminilidade.<sup>1</sup> A alopecia é uma condição dermatológica que afeta as unidades pilosebáceas em ambos os gêneros. A queda pode ser extremamente angustiante para os indivíduos e pode ainda impactar na qualidade de vida, influenciando negativamente na imagem corporal, a baixa autoestima, depressão, a introversão e até mesmo o sentimento de falta de atração.<sup>2</sup>

### Estudo de caso

Nossa paciente, uma mulher de 26 anos, inicialmente apresentou à Clínica Dermatológica FTT problemas na pele principalmente na área do pescoço, para tal diagnosticamos dermatite atópica causada por uma doença autoimune, nós a encaminhamos para um Clínico Geral para uma análise mais aprofundada. Durante a consulta com a paciente, no entanto, ela divulgou que ela também sofria de uma área de "calvície" no topo da cabeça.

A paciente tinha o cabelo longo, brilhoso e ruivo e depois de alguns meses antes de nos visitar tinha notado uma parcela discreta de calvície quando passava os dedos sobre o cabelo. Nós mensuramos essa área em 5x5cm, a qual ela conseguiu encobrir na maior parte do tempo penteando o cabelo de forma a cobrir a área. A paciente não sabia quem contatar para iniciar um tratamento, nem sabia muito sobre tratamentos possíveis. Enquanto a explicamos que oferecíamos tratamentos para a perda capilar, nós a recomendamos a realizar um exame de sangue de rotina para que quando visitasse o clínico geral pudesse receber o diagnóstico que motivou a sua queda capilar antes de iniciarmos qualquer tratamento. Quando a paciente visitou Clínico, ela discutiu ainda sobre conceitos adicionais de cansaço sem razão, descrevendo que ela se sentia abatida, apresentando problemas de pele (anteriormente mencionado como dermatite atópica), bem como a perda de cabelo. O hemograma da paciente indicou anemia suave, com queda de vitamina B12 e consequentemente foi tratada com uma série de injeções de vitamina B12 (hidroxocobalamina), a qual resultou em sua melhora tanto no cansaço quanto na fadiga. O Clínico acreditava que a causa da queda capilar era a deficiência de Vitamina B12, e um sistema imunológico fraco.



- O Plasma mata os germes e bactérias através da quebra das estruturas moleculares<sup>11</sup>
- Aumenta a média de absorção da pele pela quebra temporária das moléculas de adesão celular (CAMs)<sup>10</sup>
- Contraí as células velhas através do balanceamento potencial da membrana<sup>12</sup>
- Estimula a geração de colágeno e fibroblastos<sup>12</sup>

Figura 1: O efeito do plasma na pele humana

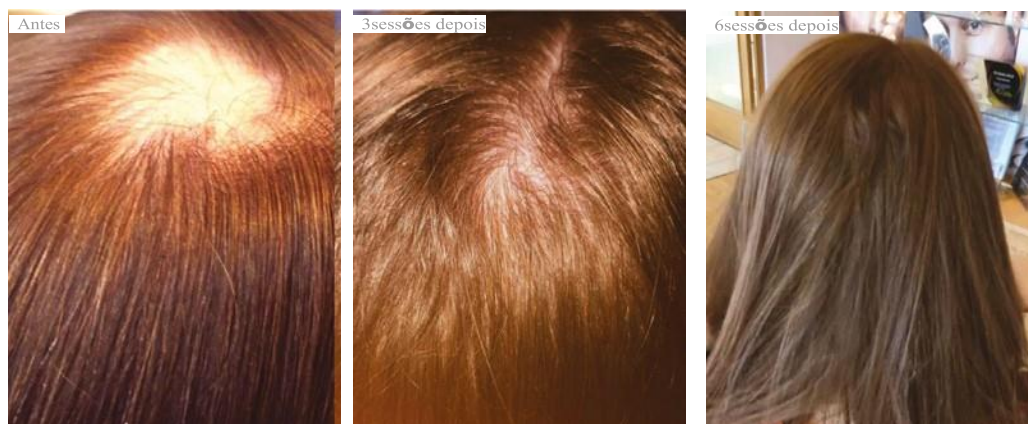


Figura 2: Paciente antes e depois do tratamento usando Plasma BT com a Mesoterapia Capilar RRS XL.

resultados mais rápido e mais eficientes. O tratamento ainda é isento de dor bem como permite tratar a derme abaixo com o dispositivo transdérmico do Plasma BT biorevitalizando a pele sem necessitar do uso de agulhas. O Plasma é o quarto estado da matéria, junto ao sólido, líquido e o estado gasoso, quando se ioniza o estado gasoso através de altas temperaturas e/ou alta eletricidade se obtém o plasma. Plasma trabalha de maneira diferente nas bactérias e nas células humanas. Ele mata as bactérias, mas promove o estímulo das células humanas e ajuda com sua regeneração.<sup>9,10</sup> Na estética, o dispositivo plasma pode ser útil devido ao aumento considerável da absorção da pele pela quebra temporária das moléculas de adesão celular (CAMs).<sup>11</sup> Em virtude da mudança nas CAMs, podemos obter mililitros de alguns volumes de produtos da mesoterapia na pele que podem ter sido injetados previamente. Isto posto, acreditamos que esta é uma excelente opção para usar a fim de melhorar os efeitos da mesoterapia para a perda capilar, bem como a injeção superficial no couro cabeludo seja dolorosa e difícil de anestésias com os anestésicos.<sup>9,10</sup> A mesoterapia é um tratamento popular no qual tradicionalmente se injeta na pele uma solução carregada com aminoácidos, antioxidantes, ácido hialurônico e peptídeos. A RRS é a nossa escolha de produto de mesoterapia no qual encontramos a possibilidade de oferecer aos nossos pacientes a segurança e alta efetividade nos resultados tanto faciais quanto corporais.

### Tratamento da paciente

Não há contraindicações para este tratamento, no entanto na Clínica Dermatológica FTT nós sempre pedimos os pacientes para primeiramente passarem pelo Clínico Geral antes de iniciar o tratamento para quaisquer de suas disfunções. Como a paciente relatou estar indisposta sistematicamente, bem como a sua dermatite atópica, nós entendemos que era melhor trabalhar junto a seu Clínico Geral. Nós tratamos a causa, a partir do momento que ela foi descoberta, como mencionada acima. Nós realizamos o tratamento da paciente com o plasma atmosférico frio e a mesoterapia, em todos os sete a dez dias, de acordo com o cronograma da paciente, o qual nós descobrimos que era longo o demais para monitorar crescimento/mudanças. Nós desenvolvemos seis tratamentos e recomendamos três produtos capilares para aumentar os resultados. Inicialmente nós aconselhamos a paciente a realizar a preparação de um shampoo para couro cabeludo adequado de duas a quatro horas antes de cada tratamento. Embora outros produtos pudessem ser utilizados, recomendamos o shampoo Cuidados com a Pele Estéticos Diários da Scalpfit, o qual é projetado para ser utilizado antes de procedimentos como a mesoterapia ou ainda o transplante capilar. Instruímos ainda a paciente a deixar o produto no cabelo por vinte minutos antes de retirá-lo. Também recomendamos o spray Energizante Capilar Dérmico Estético, o qual foi aplicado no couro cabeludo duas vezes ao dia e massageado cuidadosamente para garantir que ele se distribuisse sob a área afetada bem como o pós-tratamento Revitalix para o couro cabeludo e um shampoo de hidratação revitalizante, a ser utilizado após cada tratamento e entre as sessões como manutenção do tratamento.

### Resultados

A paciente teve resultados notáveis na terceira sessão, não de uma fina parcela calva da primeira semana, e uma leve penugem na semana três. Este efeito continuou nas três semanas seguintes e, na sexta semana, embora o cabelo ainda estivesse pequeno nesta área, havia terminações capilares completas na espessura do cabelo. Reavemos a paciente após quatro semanas, quando ela tinha um crescimento notório e nenhuma evidência de queda capilar. Nós a aconselhamos a paciente que

embora os resultados possam ser permanentes, em virtude da natureza da Alopecia, a queda pode ocorrer novamente, não necessariamente no mesmo local. Se ocorrer perda intensa de cabelo no futuro, um tratamento completo de seis semanas seria recomendado.

### Conclusão

Embora a alopecia seja considerada uma desordem benigna e vista como um conceito estético em muitos pacientes, ela pode ter impactos consideráveis no psicológico e na qualidade de vida dos indivíduos. Acreditamos que a mesoterapia ofereça uma excelente opção de tratamento para pacientes que sofrem de alopecia não cicatrizante, na nossa experiência, combinada com o plasma atmosférico frio é revolucionário o quanto podemos acelerar os resultados e torna-los mais efetivos, sem a necessidade de tempo de recuperação, e livre de dores durante o tratamento.



**Frances Turner Traill** é prescritora independente diretora clínica da Clínica Dermatológica FTT com Clínicas em Inverness e Hamilton, na Escócia. Ela é membro da Escócia no quadro de Associação Britânica de Engenharia Cosmética (BACN) representando a BACN nas novas mudanças de regulamentação com o governo e Melhoras na Saúde da Escócia. Seus registros são: RGN RMN MA (licenciatura) NIP, BSc (Derm), PG Cert (Estética Médica).



**Lyndsey Loughery** é uma prescritora independente na Clínica Dermatológica FTT. Atualmente busca seu diploma de Pós Graduação em Práticas Clínicas Dermatológicas e seu certificado de Pós-graduação (Estética Médica) e é membro da BACN.

### REFERÊNCIAS

1. Davis, D. S., Callender, V. D. (2018). Review of quality of life studies in women with alopecia. *International Journal of Women's Dermatology*.
2. Phillips, G., Slomiany, P., Allison, R. (2017). Hair Loss: Common Causes and Treatment. *American Family Physician*: 2017;96(6):371-378. Online. <[https://www.medscape.com/viewarticle/886852\\_1](https://www.medscape.com/viewarticle/886852_1)>
3. Hair Transplant Institute, Ludwig Classification: Diagnosing Female Hair Loss, 2013 <<http://www.miamihair.com/blog/hair-loss/ludwig-classification-diagnosing-female-hair-loss/>>
4. Oakley, A. Alopecia areata, *DermNet NZ*, 2015. <<https://www.dermnetnz.org/topics/alopecia-areata/>>
5. Cunliffe, T. Alopecia – an overview. 2018. <<http://www.pcds.org.uk/clinical-guidance/alopecia-an-overview>>
6. Bolduc, C. Alopecia Areata. 2018 <<https://emedicine.medscape.com/article/1069931-overview>>
7. BMJ, Alopecia areata, (2018). <<https://bestpractice.bmj.com/topics/en-gb/222>>
8. Plasma the Forth State of Matter, Plasma Treat, 2018. <<https://www.plasmatreat.com/plasma-technology/what-is-plasma.html>>
9. Emmer, S., Brehmer, F et al, Atmospheric pressure plasma in dermatology: Ulcus treatment and much more, *Clinical Plasma Medicine*, 2012.
10. Lademann, O., Richter H, et al., 'Drug delivery through the skin barrier enhanced by treatment with tissue-tolerable plasma', *Exp Dermatol*. 2011 Jun;20(6):488-90.
11. J Heinlin, et al., Plasma applications in medicine with a special focus on dermatology, *Journal of the European Academy of Dermatology and Venereology*, 2011, 25, 1-11.
12. Choi, JH, et al., 'Treatment with low-temperature atmospheric pressure plasma enhances cutaneous delivery of epidermal growth factor by regulating E-cadherin-mediated cell junctions', *Arch Dermatol Res*. 2014 Sep;306(7):635-43.